Aus dem Pathologischen Institut der Universität Marburg.
Direktor: Prof. Dr. Versé.

Ueber ein odontogenes Psammokarzinom des Oberkiefers im Bereich des retinierten dritten Molaren.

Inaugural-Dissertation

zur

Erlangung der Doktorwürde in der Zahnheilkunde

der

Hohen Medizinischen Fakultät der Universität Marburg

vorgelegt von

Zahnarzt **Otto Heinz**
aus Niederscheld.

Marburg 1932

Veröffentlicht in der Deutschen Monatsschrift für Zahnheilkunde
Jahrgang 1932, Heft 14.

Angenommen von der Medizinischen Fakultät Marburg
am 7. Oktober 1931.

Gedruckt mit Genehmigung der Fakultät.

Referent: Prof. Dr. M. Versé.

R. UNIV.
BIBLIOTHEEK
LEIDEN

Die Carcinome der Mundhöhle stehen, was ihre Häufigkeit betrifft, nach der Berechnung *Heidrichs* an 5. Stelle aller vorkommenden Krebsgeschwülste. Sie bieten makroskopisch wie mikroskopisch die verschiedensten Bilder. Am häufigsten sind die Plattenepithelkrebse, mit oder ohne Verhornungen; selten Zylinderepithelcarcinome. Ihr Ausgangspunkt ist meistens das Oberflächenepithel, bei den letztgenannten natürlich entsprechende Drüsen.

Obwohl im Bereich der Mundhöhle Verwerfungen von Zellgruppen oder Abschnürungen von Epitheleinsenkungen bei der Entwicklung häufig sind — man denke nur an die verworfenen Epithelkugeln an der Raphe des Gaumendaches bei Säuglingen, an die „Débris paradentaires", an erhaltene Reste des Ductus thyreoglossus —, so sind doch Geschwulstbildungen, die man mit diesen aus dem regulären Verband ausgeschalteten Zellmassen in Verbindung bringen könnte, sehr selten. Dennoch sollte man, will man die *Cohnheims*che bzw. *Ribbert*sche Theorie anerkennen, gerade hier die besten Beweisstücke erwarten, wo der Boden so häufig ausgeschaltete epitheliale Einsprengungen enthält.

Geschwülste, die aus den „Débris paradentaires" oder aus Teilen der Zahnleiste oder Zahnkeimen entstehen, stellen jedenfalls zu der obengenannten Zahl ein nur verschwindendes Kontingent. Hierhin gehören ein Teil der Cystenbildung, ein Teil der Adamantinome, der Odontome, also mehr organoid gebaute und relativ gutartige Gewächse. Irreguläre, direkt carcinomatöse Wucherungen sind an diesen Stellen eine große Seltenheit.

Ein solcher Fall, der noch durch die weitestgehende Verkalkung innerhalb der epithelialen Wucherungen eine ganz besondere Note erhält, wurde vor $2^1/_2$ Jahren im Pathologischen Institut der Universität Marburg (Lahn) gelegentlich der Untersuchung eines in der Chirurgischen Klinik (Dir. Prof. Dr. *Klapp*) zur Probe excidierten Stückes festgestellt. (Path. Inst.-Journal 155/29, Prof. *Versé*.)

Es handelte sich, wie die Krankengeschichte noch näher ergibt, um eine taubeneigroße, derbe Geschwulst, die sich nach Angabe der Patientin unter schmerzhaften Reaktionen und unter Schwellung des ganzen rechten Oberkiefers gebildet hatte. Im histologischen Präparat der Probeexcision fanden sich außer einer starken entzündlichen Infiltration im Bindegewebe Nester gequollener Plattenepithelzellen mit Kalkkugeln, die stellenweise die ganzen Zell-

haufen ersetzten. Es lag demnach der überaus seltene Befund eines psammösen Epithelioms vor, der Prof. *Versé* den Anlaß gab, mir den Fall zwecks eingehender Beschreibung zu übergeben.

Die vielfach für diese Geschwulstform gebrauchte Bezeichnung „Psammom" erhebt eine sekundäre Eigenschaft zum namengebenden Faktor, was unter allen Umständen vermieden werden sollte. Dazu kommt, daß es sich hierbei um keine einheitliche Geschwulstgattung, sondern um eine Vielheit ganz gewebsverschiedener Geschwülste handelt, wie unter anderen *Borst* betont, wenn er schreibt: „Es können Verkalkungen in den verschiedensten Geschwülsten vorkommen und zur Bildung sandiger Körner führen. Man spricht dann von Psammocarcinomen usw." Und doch ist, wie *Ernst* angibt, die Neigung der Kalksalze, sich in einem Gewebe niederzuschlagen, vornehmlich an gewisse Lokalitäten gebunden und betrifft in diesen einmal dafür empfänglichen Gegenden Gewebe der verschiedensten Zusammensetzung. Als Lokalisation solcher Neubildungen mit psammösem Geschwulstanteil sind tatsächlich bisher in erster Linie Ovarien, Uterus, Mamma und Haut, gelegentlich auch Niere angeführt worden. Ihr Vorkommen ist im ganzen doch sehr selten, und ihr ganz ungewöhnliches Auftreten in einem odontogenen Kiefertumor, um den es sich in diesem Falle handelt, wie noch näher zu beschreiben ist, läßt eine kasuistische Beschreibung angezeigt erscheinen.

Die Krankengeschichte, deren Benutzung mir Herr Prof. *Klapp* gütigst gestattete, ergibt folgendes:

Frau E. V., 49 Jahre alt.

Anamnese: Schon als Kind war die Patientin immer schwächlich, hatte vorübergehend Bleichsucht, mit 31 Jahren chronischen Gelenkrheumatismus, später schwere Grippe. 3 Monate vor der Aufnahme in die Klinik hatte sie einen Furunkel an der rechten oberen Extremität. Im Anschluß daran kam es zu sehr starken Zahnschmerzen an den 2 letzten Molaren im Oberkiefer (es muß sich um $\underline{6.7}$ gehandelt haben, $\underline{8}$ war noch im Kiefer angelegt, wie sich bei der Operation herausstellte), die eine ebenfalls schmerzhafte Schwellung der rechten Gesichtshälfte zur Folge hatten. Es traten wiederholt Schüttelfröste auf. Die beiden Molaren wurden entfernt. Die Schmerzen ließen dennoch nicht nach, daher wurde die Patientin der Chirurgischen Klinik überwiesen.

Befund: Frau in reduziertem Kräfte- und Ernährungszustand. Innere Organe o. B. Schwellung im Bereich des rechten Oberkiefers, die keine wesentliche Empfindlichkeit bei Druck von außen und von der Mundhöhle aus aufweist. Bei geöffnetem Mund sieht man einen fast zahnlosen Oberkiefer. Es steht nur noch der 1. oder 2. Molar links. Auch der Unterkiefer weist Lücken und cariöse Zähne auf. Im Bereich der rechten Prämolaren und Molaren des Oberkiefers sieht man eine etwa taubeneigroße Schwellung von derber Konsistenz, die im Bereich der leeren Alveole ulceriert ist. Das Röntgenbild zeigt bei Aufnahme von vorn eine Verschattung im Bereich des rechten Oberkiefers, dessen Rand eigentümlich angenagt erscheint, so daß der Verdacht auf Malignität des Tumors verstärkt wird.

Es folgt Probeexcision (siehe vorher) — Vorbereitung in der Zahnklinik — Oberkieferresektion unter Lokalanästhesie in der Chirurgischen Klinik.

Die Operation ist vor rund $2^1/_2$ Jahren erfolgt. Kürzlich wurde die Patientin zur Nachuntersuchung bestellt. Die Heilung ist normal verlaufen. Bisher ist kein Rezidiv aufgetreten, so daß man bis heute von einem sehr guten Erfolg der Operation sprechen kann.

Makroskopische Beschreibung des Präparates. Das bei der Operation gewonnene, dem Pathologischen Institut zur weiteren Untersuchung überlassene Resektionsstück (Abb. 1) besteht aus dem hinteren Teil des knöchernen Oberkiefers, an dem sich an der Stelle des

Alveolarfortsatzes hinten ein breiter, flacher Vorsprung erhebt, der an der breitesten Stelle einen seitlichen Durchmesser von etwa 2 cm hat, während der ganze Vorsprung von vorn nach hinten etwa 2,6 cm mißt. Er ist von einer ziemlich glatten Schleimhaut überzogen, die nach der medialen Seite in eine etwas höckrige Beschaffenheit übergeht. Hier ist ein Defekt, durch den man in eine Höhle hineinsieht, in der sich eine kleinhöckrige, harte, kalkige Masse vorlagert. An der nach oben gelegenen Seite des Präparates liegt, dieser Masse entsprechend, die Wurzel eines Zahnes an der medialen Seite frei vor, die, soweit erkennbar, ein an der Spitze geteiltes, zapfenartiges Gebilde darstellt.

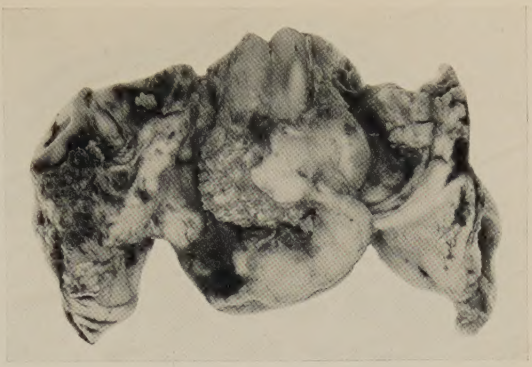

Abb. 1. Das resezierte Stück des Oberkiefers, in der Mitte die starke Vorwölbung nach unten am Alveolarfortsatz. An der linken Hälfte ist die Tumormasse weggenommen. Hier erscheint die von verkalkten Massen umgebene Krone des retinierten 3. Molaren.

Das Röntgenbild des Präparates (Abb. 2) zeigt inmitten einer kleinfleckigen schattigen Masse den mit einer dicken, unregelmäßigen, höckrigen Haube versehenen Schatten des Zahnes von der Seite her und gibt gleichzeitig einen ausgezeichneten Überblick über die Ausdehnung der Neubildung, die den Zahn bis nahe an die Wurzelspitze umhüllt.

Abb. 2. Röntgenbild. Die Krone des 3. Molaren, von einer höckrigen, sich gegen die Tumormasse hin in einzelne Schattenflecke auflösenden verkalkten Masse umgeben, die bis nahe an den Apex des Zahnes reicht.

Auf einem Sägeschnitt (Abb. 3) quer durch den Knochen und den Zahn (also in frontaler Richtung) zeigt sich, daß der Zahn selbst in bezug auf seine Kronenbildung etwas zurückgeblieben ist. Diese hat auf dem Durchschnitt eine dachfirstähnliche Form und einen etwa 2 mm dicken Schmelzüberzug, dem eine an der Spitze etwa 5 mm messende, höckrige, gelblich gefärbte Kappe aufsitzt, deren größte Breite etwa 1,5 cm beträgt, und die offenbar aus Kalk besteht. Ihre einzelnen Vorsprünge ragen in Vertiefungen der umgebenden gewebliehen Wucherung, die den eingangs beschriebenen starken Vorsprung hervorruft, hinein. Auf dem Durchschnitte dieser Gewebsmasse läßt sich eine äußere mehr gleichmäßig beschaffene, grauweißliche Schicht abgrenzen, gegen eine stärkere innere, von mehr grauer, etwas durchscheinender Beschaffenheit mit Einlagerungen von grauweißlichen, kleinen, kugeligen oder streifigen Gebilden, vielfach mit einem gelblichen, harten, ebenfalls verkalkten Zentrum.

Abb. 3. Frontalschnitt durch das Operationspräparat, auseinandergeklappt, rechts und links je eine Hälfte des 3. Molaren mit der aufsitzenden verkalkten Haube inmitten der verkalkten Tumormasse.

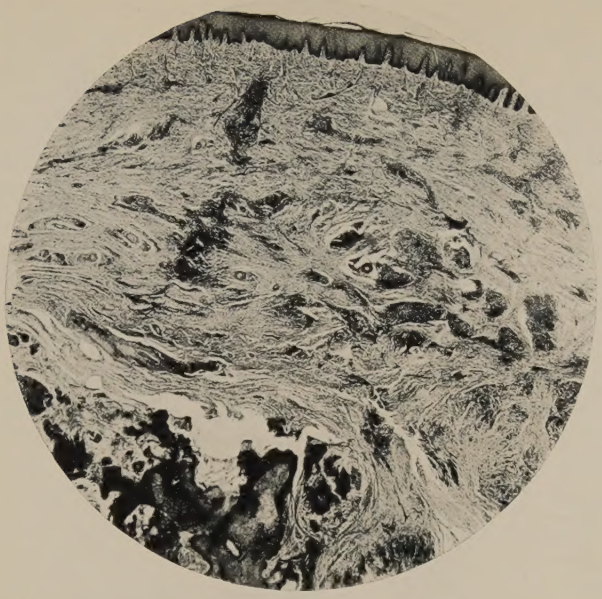

Abb. 4. Übersichtsschnitt durch die Schleimhaut der Gingiva mit dem darunterliegenden, dicken, chronisch entzündeten, infiltrierten Bindegewebslager und den verkalkten Tumormassen (schwarz gefärbt) in der Mitte. (Mikrophoto, Zeiss-Planar 3,5 cm.)

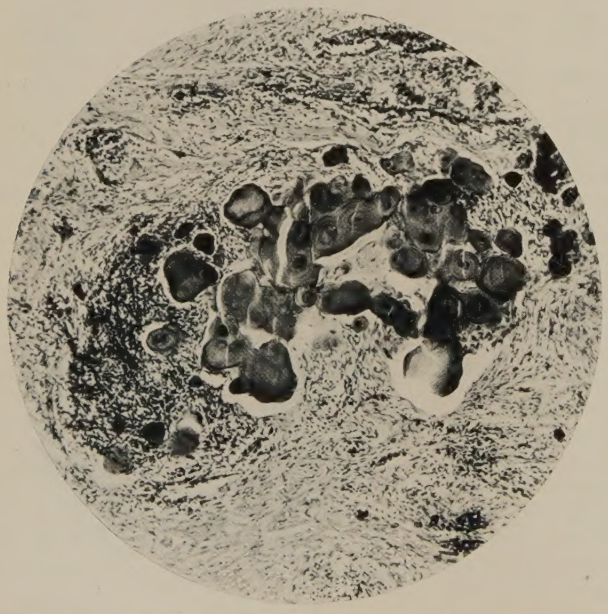

Abb. 5. Durch Verkalkung von Tumormassen entstandene, teilweise zusammengebackene Kalkkugeln (schwarz gefärbt) mit chronisch entzündlicher Infiltration in der Umgebung, besonders links. (Mikrophoto Zeiss, Objekt. 16 mm, Homal 2f.)

Histologischer Befund: An den Schnitten von der Umbiegungsstelle des Limbus alveolaris zum äußeren Zahnfleischrand ist das Epithellager etwas verdickt, die oberen Schichten teilweise entkernt, wie verhornt. Darunter kleine herdförmige Infiltrate von Zellen, nesterartig angeordnet, bestehend aus kleineren Lymphocyten und größeren Elementen, die mehr den Charakter von Plasmazellen haben. Die Zellen selbst sind nicht besonders dicht gelagert (vgl. Abb. 4). An der einen Seite des Schnittes stößt an diese Zellinfiltration ein mehr abgeschlossener Knoten aus ziemlich straff-faserigem Bindegewebe mit massenhaft zwischengelagerten rundlichen, teilweise geschichteten, durch Hämatoxylin blaugefärbten Einlagerungen von kugeliger oder birnenförmiger Gestalt, teilweise sich auch aneinander anlagernd, offenbar aus Kalk bestehend; sie erinnern stark an die Corpora arenacea der Zirbeldrüse. In der Mitte ist auch das Zwischengewebe zum Teil mehr homogenisiert und leicht bläulich verfärbt, so daß es aussieht, als lägen die Kugeln wie Knorpelzellen in einer leicht verkalkenden, hyalinen Knorpelgrundsubstanz. Am Rande dieses Bezirkes liegt eine aus 6 Plattenepithelzellen gebildete Kugel mit deutlich erkennbarer Riffelung in der Mitte, umgeben von diesen kleinen, entzündlichen Zellinfiltraten. Da hier oben die Epitheldecke zerstört ist, ist das Verhalten zu ihr nicht mehr festzustellen.

In einiger Entfernung von diesen Herden sind mehr parallel zur Oberfläche ge-

lagerte streifige Infiltrate und in ihnen einige solche größeren und kleineren Kalkkugeln nachweisbar. Diese bilden auch in der Tiefe den Hauptbestandteil der Neubildungsmasse; auch hier läßt sich eine läppchenartige Anordnung erkennen infolge einer gewissen Abgrenzung durch das Bindegewebe, das im Innern dieser Knoten zum Teil hyalinisiert ist, an einer Stelle auch eine direkte Überführung in Knochensubstanz erkennen läßt. Im Bereich dieser tieferen Einzelknoten sind die Kalkmassen zum Teil sehr viel größer und zwiebelschalenartig geschichtet, wobei häufig mehrere durch eine gemeinsame, dann stärker blau gefärbte Hülle zusammengefaßt werden (vgl. Abb. 5). Nur hier und da liegen sie inmitten von Zellkomplexen, die deutlich eine Abstammung von Plattenepithel erkennen lassen, vereinzelt besteht eine deutliche Riffelung zwischen den Zellen, wenn auch im übrigen ihre Struktur von der Norm abweicht. Meist aber liegen die Kalkkörper frei, oft nesterartig aufeinander, oft größere inmitten von Haufen kleinerer, so daß es aussieht, als ob die einzelnen Zellen verkalkt wären. Andererseits gibt es hier und da epitheliale Zellstränge mit Vakuolenbildungen in einzelnen Zellelementen, die mit einer homogenen Masse gefüllt sind (vgl. Abb. 6). Stellenweise kommen auch Hyalinisierungen des Bindegewebes vor. Im ganzen treten die so verkalkten ursprünglichen Zellmassen stellenweise ziemlich zurück hinter die Masse des Bindegewebes.

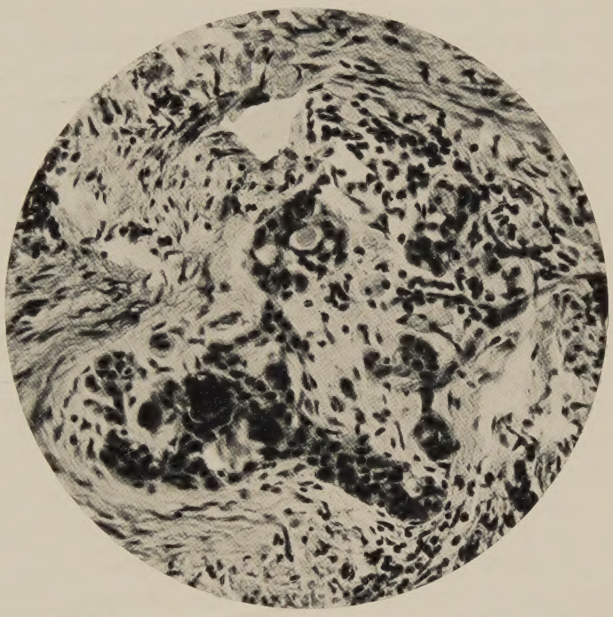

Abb. 6. Unregelmäßige, sich verzweigende, epitheliale Stränge mit einzelnen kleinen, schwärzlichen Kalkkugeln (unten) und mit rundlichen von einer homogenen, geronnenen Masse ausgefüllten Alveolen (oben), inmitten eines lockeren und entzündlich infiltrierten, ziemlich zellreichen Bindegewebes (Mikrophoto).

An einem zweiten Schnitt, der die Fortsetzung des erstbeschriebenen bildet, sind die Verhältnisse ganz analog, nur daß durch Zusammenfließen der einzelnen Kalkkörner bzw. der zwischen ihnen weiter abgelagerten Kalkmassen teilweise größere Kalkspangen entstanden sind und auf der anderen Seite an einer Stelle auch etwas umfangreichere Epithelwucherungen mit schön ausgeprägten Stachelzellen und eingestreuten geschichteten Kalkkonkrementen. Nirgends findet sich ein Zusammenhang mit dem Oberflächenepithel. Nach der entgegengesetzten Seite zu ist die Abgrenzung förmlich zerfranst, entsprechend der Höhlenbegrenzung, in die die Krone des 3. Molaren hineinragt. Schnitte von der dieser selbst aufsitzenden haubenartig verkalkten Masse zeigen nach der Entkalkung ebenfalls eine Zusammensetzung aus konzentrisch geschichteten Kugeln mit zwischengelagerten verbindenden Kalkmassen. Von Gewebe ist hier nichts mehr nachzuweisen. Durch das gemeinsame Umschlossensein mehrerer verschieden großer Kugeln durch neue Kalkhüllen entstehen sehr merkwürdige Bilder, besonders auch infolge der verschieden stark ausgeprägten bzw. gefärbten einzelnen Schichtungslagen, die an größeren Einzelkugeln wie die Jahresringe der Bäume aufeinanderfolgen. Teilweise nehmen die verkalkten Massen mit Eosin eine mehr rötliche Färbung an, was vielleicht auf eine ursprünglich osteoide Umwandlung hindeutet.

Die Genese vorliegender Geschwulst muß man mit der des Adamantinoms in nahe Beziehung bringen. Schon rein makroskopisch erkennt man, daß sich

die Geschwulst um die Krone des verlagerten, im Kiefer retinierten 3. Molaren entwickelt hat. Aus dem histologischen Befund ist klar erkennbar, daß ein direkter Übergang von dem noch gewebehaltigen Geschwulstanteil in die verkalkte Haube besteht, die die Krone des 3. Molaren umgibt und offenbar das älteste Stadium der ganzen Veränderung darstellt. Nirgends ist eine räumliche Berührung des Tumors mit dem Oberflächenepithel festzustellen.

Schürmann und *Pflüger* haben neuerdings die in der Literatur vertretenen Ansichten über die Ableitungsmöglichkeiten der Adamantinome zusammengestellt. Sie seien auszugsweise wiedergegeben: „1. Nach Ansicht der meisten Autoren sind es überzählige Schmelzkeime, die zur Bildung eines ganzen Schmelzorgans befähigt sind. 2. Eine weitere Möglichkeit der Erklärung ist die Annahme der Entstehung aus den Resten der normal angelegten und weiter entwickelten Zahnleiste. 3. Auch die *Hertwigs*che Epithelscheide (Malassez's Débris paradentaires épithéliaux) wird als Ausgangspunkt der Adamantinome bezeichnet. 4. Schließlich werden sie unmittelbar aus dem Epithel der Mundhöhle (*Kuru, Bakay, Krompecher, Lukomsky*) abgeleitet."

Schürmann und *Pflüger* haben die Gründe für und gegen die 4 Möglichkeiten abgewogen und der an 2. Stelle genannten den Vorzug gegeben. Sie dürfte auch für vorliegenden Fall in erster Linie in Frage kommen.

Eine Entstehung aus ganzen überzähligen Schmelzkeimen, also eine abnorme Wucherung des Schmelzorgans, ist deshalb als nicht wahrscheinlich anzusehen, weil nirgends Epithelzellen, die eine Ähnlichkeit mit Schmelzzellen besitzen, in den histologischen Präparaten nachgewiesen werden konnten. Das Fehlen von Schmelzzellen kann allerdings seine Erklärung darin finden, daß es sich hier eben um einen atypischen, d. h. irregulär gebauten und (wenn auch geringgradig) malignen Tumor handelt.

Man könnte auch Reste der *Hertwigs*chen Epithelscheide als Ausgangspunkt gelten lassen, denn das Geschwulstgewebe dehnte sich nahezu bis an den Apex des Weisheitszahnes aus, und wir wissen, daß die Epithelscheide von dem frühzeitig wurzelwärts wachsenden Umschlagsrand der inneren und äußeren Schmelzzellen gebildet wird. Dem Bereich der Epithelscheide entspricht also Wurzel und Hals des späteren Zahns (*Wetzel*).

Ein direkter Übergang der Geschwulstzellen in das Epithel der Mundhöhle ist nirgends festzustellen; also ist die 4. Möglichkeit, die überhaupt sehr bestritten ist, ausgeschlossen.

Nähere histogenetische Untersuchungen lassen sich nicht mehr anstellen, da die Geschwulst an ihrer Entstehungsstelle, Parenchym und Stroma, ganz und gar, wohl nach vorausgegangener hyaliner Degeneration, der Verkalkung verfallen ist. Die Tendenz zur Verkalkung macht sich auch in den jüngeren Teilen der Geschwulst schon früh bemerkbar, die in destruierendem Wachstum weiter vordringt.

Wenn in histogenetischer Hinsicht zwischen vorliegendem Tumor und den Adamantinomen sehr nahe Beziehungen bestehen, so müssen auch noch Lokalisation, klinische Symptome, Alter und Geschlecht der befallenen Individuen sowie die Biologie zum Vergleich herangezogen werden. Der Oberkiefer tritt als Lokalisation der Adamantinome weit hinter den Unterkiefer zurück. Anderer-

seits ist die Molarengegend beider Kiefer bevorzugt. In ihren Eigenschaften ist im allgemeinen kein Unterschied vorhanden. Die Adamantinome wachsen in der Überzahl der Fälle langsam, gutartig, schmerzlos, in einer Knochenschale abgekapselt. „Das Alter der befallenen Individuen schwankt in weiten Grenzen, vom Neugeborenen bis ins hohe Alter. Die meisten Adamantinome werden zwischen dem 30. und 50. Lebensjahre beobachtet, nach *Risak* öfter beim weiblichen Geschlecht" (*Kaufmann*). Sie neigen bei nicht ausreichend radikaler Entfernung stark zu Rezidiven. Nach der Angabe einzelner Autoren (*Teutschländer, Siegmund*) besteht große Neigung zu infiltrativem, destruierendem Wachstum, andere behaupten, es sei sehr selten (*Weissenfels*).

In bezug auf die meisten obengenannten Faktoren weicht also der vorliegende Fall erheblich ab. Alter und Geschlecht würden der Regel entsprechen. Die Geschwulst hat, von keiner Knochenschale umgeben, destruierend den Kieferknochen durchsetzt. Es ist anzunehmen, daß sie sich schon frühzeitig gebildet und sich zunächst langsam entwickelt hat bis zur Größe der die Krone des 3. Molaren umgebenden verkalkten Haube (vgl. Abb. 1 und 3), ohne von der Patientin bemerkt zu werden; dann ist sie spontan in ein malignes Wachstum übergegangen, hat unter starken klinischen Symptomen und unter reaktiver Schwellung der rechten Gesichtshälfte den Kiefer durchsetzt und die noch stehenden 1. und 2. Molaren gelockert, so daß man sie entfernte, in der Annahme, sie seien die Ursache der Anschwellung. Der Tumor wucherte unter Auftreibung des Alveolarfortsatzes in die leeren Alveolen, wo er ulcerierte.

Ohne Metastasen zu verursachen, hat er auch bis heute, $2^1/_2$ Jahre nach der radikalen Operation, kein Rezidiv gezeigt. In dieser Hinsicht muß man wohl von einer relativen Benignität sprechen wie bei den Adamantinomen, die ja auch in der Regel keine Metastasen bilden und auch bei genügend radikaler Entfernung nicht zu Rezidiven neigen.

Man muß den Begriff der Adamantinome sehr weit fassen, wenn man im histologischen Aufbau eine Ähnlichkeit mit vorliegendem Tumor feststellen will. Während bei den Adamantinomen regelmäßig bei den das bindegewebige Stroma durchsetzenden epithelialen Zellsträngen in der peripheren Schicht hohe pallisadenförmige Zylinderzellen beobachtet wurden, die sehr stark an die inneren embryonalen Schmelzepithelzellen erinnern, fand man hier nur Stachelzellen und sonstige epithelialen Gebilde, deren Struktur etwas von der Norm abweicht. Stachelzellen sind in den Adamantinomen gewöhnlich auch vorhanden. Vakuolenbildung in den Epithelsträngen, die bei den Adamantinomen teilweise zu enormen Cysten führen — man spricht direkt von Cystomen —, ist hier nur ganz vereinzelt gefunden worden, und zwar ohne daß es zur Cystenbildung gekommen wäre. Die Vakuolen sind noch mit einer homogenen Masse angefüllt. Also anscheinend nur ein Anfangsstadium zur Cystenbildung.

Das Vorkommen von Schichtungskörpern in den Adamantinomen infolge konzentrischer Lagerung der (zum Teil gequollenen) epithelialen Elemente ist von vielen Autoren (*Borst, Perthes, Krompecher* u. a.) beschrieben worden. Ihr zwiebelschalenartiges Aussehen hat oft zu Vergleichen mit Cancroidperlen geführt, echte Verhornung konnte jedoch nie nachgewiesen werden. Nirgends

wurden sie, wie in diesem Falle, in einer derartigen Menge gefunden, daß sie fast das ganze mikroskopische Bild beherrschten. Und gerade das Typische in diesem Falle, die Verkalkung dieser geschichteten Gebilde, ist nur in ganz wenigen Fällen beschrieben worden (*Bryk*, *Krompecher*). *Siegmund* hat außerdem bei einem seiner Fälle in den Adamantinomzapfen Kalkablagerungen in Form von ganz ungeordneten verkalkten Epithelmassen beobachtet.

Einen Vergleich mit den durch mehr oder weniger ausdifferenzierte Hartsubstanzen charakterisierten Geschwülsten, den Odontomen, zu ziehen, ist nicht angängig, weil in diesem Falle nicht eigens dazu präformierte Zellen bzw. Zellverbände zur Verkalkung gelangt sind. Zahnorganähnliche Gebilde, die für diese Tumoren charakteristisch sind, wurden nicht angetroffen. Bei diesen Neubildungen muß man annehmen, daß sie sich aus einer zur Bildung ganzer Zahnorgane beziehungsweise ihrer Teile befähigten Anlage entwickelt haben. Diese Annahme ist für unsern Tumor aus obengenannten Gründen zu verneinen.

Es besteht hier vielmehr eine dystrophische Verkalkung nach Art der psammösen Carcinome. Nach *Borst* ist bei diesen die Entstehung der Kalkkonkretionen ähnlich wie bei den eigentlichen endothelialen Psammomen: „... degenerierende, desquamierte Epithelzellen bilden die Grundlage für größere Anhäufungen zerfallenden Zellmaterials. Eine Kalkinkrustation der konglobierten Zerfallsprodukte folgt. Auch an zusammengesinterten sekretorischen Produkten der betreffenden Geschwulstzellen kann die Ablagerung der Kalksalze erfolgen."

Oder nach *Aschoff:* „In den mannigfachsten Geschwülsten können Bindesubstanz, Gefäße — meist nach voraufgegangener hyaliner Entartung — verkalken; auch in epithelialen Tumoren (z. B. in Carcinomen) kann nicht nur das Stroma verkalken, sondern es können auch Sekrete und zugrunde gegangene Epithelien durch Verkalkung zu sandartigen Körpern werden. Man kann daher von psammösen Carcinomen usw. sprechen."

Hyalin degeneriertes Gewebe treffen wir im mikroskopischen Präparat an den verschiedensten Stellen an. Ebenso sieht man, daß die kugeligen Massen nach Art der Psammome schichtweise verkalken. Unregelmäßigere (nicht nur kugelige) Gebilde, wie sie zum Teil vorhanden sind, sind nichts Seltenes; man hat in anderen derartigen Geschwülsten die verschiedensten (z. B. kolbige, drusig-warzige) Formen angetroffen. Daß im allgemeinen die kugeligen Elemente vorherrschen, liegt wohl darin begründet, daß die Substanz, vor der Ablagerung von Kalksalzen in ihr, sich in mehr oder weniger halbflüssiger Form (hyalines Sekret) befunden hat und als solche, wie *Ernst* angibt, nach physikalischem Gesetz der Kugelgestalt, dem Gleichgewichtszustand der Oberflächenspannung, der Ruhelage, zustrebt.

Verkalkung nach hyaliner Degeneration hat also in unserem Tumor stattgefunden, und zwar haben sich die wuchernden Epithelien einmal als einzelne Zellen, dann aber auch als ganze Zellkomplexe an diesem Prozeß beteiligt.

Im bindegewebigen Stroma finden wir Übergänge von hyaliner Homogenisierung zu leichter bis vollkommener Verkalkung, von knorpelgrundsubstanzähnlichem Aussehen bis zur direkten Verwandlung in Knochen. Letzterer Vorgang ist als metaplastische Knochenbildung aufzufassen, die nach *Borst* gar

nicht so selten ist, und zwar kann sie an den verschiedensten Stellen im normalen Gewebe und auch im Stroma der verschiedensten Geschwülste vorkommen. Eine Art Hyalinisierung soll dabei vorausgehen. „Der Knochen bildet sich (mit Vorliebe in der Umgebung nekrotischer, verkalkter Herde) entweder direkt aus präexistierendem Bindegewebe oder aus neugebildetem, vernarbendem Bindegewebe; Osteoblasten und Osteoklasten können bei nachweisbaren Appositionsprozessen und Resorptionsprozessen fehlen."

Resorptionsprozesse sind zwar nicht direkt nachzuweisen, aber es ist anzunehmen, daß durch das destruierende Durchwachsen des Kieferknochens Kalk

Abb. 7. Reproduktion einer Zeichnung von *Hammer*, Virch. Arch. **142**. *St.* = Stroma; *Rz.* = Riesenzellen; *Zw.* = zwiebelschalenartige Bildungen; *C.P.* = Cancroidperlen.

abgebaut worden ist, der sich dann in schlecht ernährten Teilen der Geschwulst niedergeschlagen und zur Knochenneubildung Veranlassung gegeben hat.

Bei der Durchsicht der Literatur fand sich noch ein Fall, der mit vorliegendem in naher Beziehung steht, nämlich der von *Hammer* an 8. Stelle beschriebene Oberkiefertumor. Die Geschwulst hatte bei einer älteren Frau als einfache Anschwellung an der rechten Seite des vorderen Alveolarrandes begonnen, war als Abceß angesehen und wiederholt incidiert worden. Nach 6 Monaten hatte sich ein solider Tumor daraus entwickelt, der rascher zu wachsen begann und deshalb radikal entfernt wurde.

Die Lokalisation ist weiter medial, etwa die Caninusgegend, im Gegensatz zur Molarengegend vorliegenden Falles.

Schon makroskopisch waren Kalkpfröpfchen an der Schnittfläche des Tumors zu finden, die ein netzartiges Aussehen bot.

Mikroskopischer Befund (nur das Wichtigste ist wiedergegeben): Stroma vom Bau eines Riesenzellensarkoms, eng anliegende Spindelzellen, zahlreiche vielkernige Riesenzellen. Im Stroma eingebettet liegen zahlreiche zwiebelähnliche Körper aus konzentrisch um den Mittelpunkt gelagerten flachen und halbmondförmig gekrümmten Zellen (vgl. Abb. 7,

vom Textbild der Literatur entnommen). Die Zwiebeln liegen oft dicht zusammen und verschmelzen sogar miteinander, so daß die ganze Gruppierung der Schalen um mehrere Zentren gemeinsam stattfindet oder auch förmliche Stränge entstehen (die Zellen der Körper färben sich mit Fuchsin). Zum Teil sind die Perlen direkt im sarkomatösen Stroma eingelagert, zum Teil haben sie eine einzellige, endothelartige Umhüllung, meistens jedoch sind sie von einem Kranz großer, epithelähnlicher Zellen umgeben (große Ähnlichkeit mit Cancroidperlen). In den Zellen der Perlen liegt eine körnige Masse, der schon makroskopisch erkennbare Kalk (!).

Im folgenden sucht sich nun der Autor die Entstehung dieser Perlen zu erklären, indem er sie mit in der Anamnese angegebenen, als Cysten gedeuteten Hohlräumen in Verbindung bringt. Er nimmt an, daß sich auf der Wandung solcher kleiner Cysten durch eine Wucherung nach innen diese konzentrischen Körper gebildet haben. Dieser Erklärungsversuch für die Entstehung solcher Gebilde dürfte in der einschlägigen Literatur allein dastehend sein. Nirgends hat *Hammer* im histologischen Schnitt Cysten erkennen können, und wenn welche da wären, wie sollten sie entstanden und wie beschaffen sein, daß auf ihrer Wandung noch Zellwucherungen nach innen vor sich gehen können?

Tatsächlich wird es sich wohl um einen Mischtumor gehandelt haben, wie es der Autor selbst zum Schluß als Möglichkeit hinstellt, wenn es auch schwierig ist, nur auf die alten Literaturangaben hin eine sichere Entscheidung zu treffen. Und zwar scheint die epitheliale Wucherung das Primäre gewesen zu sein. Das bindebewebige Stroma ist erst später sarkomatös entartet. So viel scheint festzustehen, daß die Bildung der zwiebelschalenartigen Gebilde aus den epithelialen Zellelementen der Geschwulst erfolgt ist.

Über die Histogenese des Tumors hat der Autor sich nicht geäußert, darüber ist auch heute nichts mehr festzustellen. Was hier in erster Linie interessiert, ist die Tatsache, daß eine Geschwulst, die sich in ihrer Lokalisation vom vorliegenden Fall kaum unterscheidet, ebenfalls eine psammöse Komponente aufweist; und zwar liegen auch hier die verkalkten Elemente teils einzeln, teils dicht zusammen, teils mit einer gemeinsamen Schale um verschiedene Zentren gruppiert. Der Unterschied besteht im bindegewebigen Stroma, das auf der einen Seite einen aktiven sarkomatösen Geschwulstanteil darstellt, während das Bindegewebe auf der anderen Seite teils normale Struktur, teils Degenerationsformen aufweist, so daß man hier kaum von einer aktiven Wucherung sprechen kann.

Bei einem Teil seiner Gaumentumoren (Endotheliome des weichen Gaumens) fand *Volkmann* Bildung von konzentrischen, hyalin degenerierenden Schichtungskugeln, in deren Zentrum er auch Kalk angetroffen hat. Da er bei der Beschreibung seiner Tumoren in dieser Hinsicht keine weiteren Angaben gemacht hat, kann das Material nicht weiter verwertet werden.

Aber eine Stelle bei *Volkmann* sei noch zitiert: „Die Steine- und Sandgeschwülste (im Bereich der Mundhöhle), die mehrfach beschrieben worden sind (*Robin*, *Rouyer*), haben wohl keine andere Bedeutung als die gleichen Befunde an den Hirnhäuten. Es wird sich wohl um verkalkende Endotheliome, um Psammome, handeln."

Damit verweist er auf französische Literatur, die um die Mitte des vorigen Jahrhunderts erschienen ist. Es war leider unmöglich, sie zu erreichen, so daß hier nicht näher darauf eingegangen werden kann.

Schürmann und *Pflüger* haben neuerdings nachgewiesen, daß die Tumorreihe des Hypophysengangs mit der der Zahnleiste identisch ist, und zwar beobachteten sie 2 Hypophysenganggeschwülste, bei denen sie weitestgehende Parallelen mit den odontogenen Tumoren, vom Adamantinom bis zum Odontom, ziehen konnten. Damit dürften die Autoren bahnbrechend endlich einige Klarheit in dieses bisher noch dunkle Gebiet gebracht haben; man bedenke, daß vor gar nicht langer Zeit diese Geschwülste noch als Teratome betrachtet wurden.

Aus diesem Grunde sollen etwaige Vergleichsmöglichkeiten zwischen dem vorliegenden Falle und den Hypophysengangstumoren erörtert werden. Wir finden, daß in diesen Geschwülsten das Vorkommen von Verkalkung eine oft beobachtete Tatsache ist. Degenerierte, gequollene Epithelzüge verfallen der Verkalkung; dabei spielen die sog. „roten Zellen" *Erdheims* eine große Rolle, die oft als abgestorbene und verkalkte Zellelemente den größten Teil einer Geschwulst zusammensetzten. Zwar finden diese spezifischen Zellen im vorliegenden Tumor kein Analogon, es ist jedoch wichtig zu bemerken, daß auch bei dieser Geschwulstgattung verkalkende Epithelmassen einen großen Teil der blastomatösen Wucherungen ausmachen können.

Metaplastische Knochenbildung, wie sie in unserem Falle nur in geringem Maße angetroffen wurde, kann bei den Hypophysengangstumoren oft derart vorherrschen, daß man schon direkt von Osteomen gesprochen hat.

Noch eine besonders merkwürdige Beobachtung haben *Schürmann* und *Pflüger* bei ihren Hypophysengangsodontomen gemacht. Sie fanden „alle Übergänge von der frühesten Zahnkeimanlage bis zur fertig ausgebildeten Zahnkrone in fast ununterbrochener Reihe, wobei die einzelnen Stadien der Entwicklung sich nicht von denen der normalen Entwicklung unterscheiden." Jedoch nach vollendeter Schmelzbildung sei das Verhalten des Schmelzepithels von der Norm abgewichen. „Die überziehende Epithelschicht zeigt konzentrisch geschichtete und auch bandartige lamelläre Gebilde, die sich im Hämatoxylin-Eosinpräparat stark bläuen und als Degenerationsprodukte der Epithelzellen selbst aufzufassen sind." Außerdem fanden die Autoren in den meisten Fällen eine schollige, faserige Substanz dem Schmelz aufliegen, deren genauere Beschreibung sie einer besonderen Arbeit vorbehalten haben.

Ob und wieweit nun Beziehungen bestehen zwischen diesen auf dem Kronenschmelz eines blastomatös entstandenen Zahnorgans befindlichen Gebilden und den im vorliegenden Falle beobachteten ähnlichen Elementen, die bei einem physiologisch normal entstandenen Zahn an derselben Stelle angetroffen wurden, ist natürlich schwer zu sagen, zumal in unserem Falle die Entstehung der Kugeln aus dem Schmelzepithel nicht nachgewiesen werden konnte. Jedenfalls werden sie in beiden Fällen als Degenerationsprodukte des Epithels aufgefaßt.

Besonders bemerkenswert scheint uns die sich aus dem Vergleich der beiden so verschieden lokalisierten Geschwülste ergebende Tatsache zu sein, daß das Epithel Substanzen bildet, die den Kalk gierig binden. Bei den Hypophysengangstumoren zum Teil in mehr untergeordneter Weise, z. B. durch Bildung von Schmelz, zum Teil in ungeordneter Weise durch Bildung von scholligen Substanzen, in unserem Falle durch Bildung von Hyalintropfen oder -ausscheidungen des an sich irregulär wuchernden Epithels, das schließlich selbst in der Verkalkung

aufgeht; mit anderen Worten: daß sich an verschiedenen Stellen Eigenschaften des Mundbuchtepithels, von dem in letzter Linie die beiden Tumorformen abzuleiten sind, unter ganz verschiedenen Umständen in ähnlicher Weise zeigen.

Zusammenfassung: Bei einer 49jährigen Frau wurde durch Oberkieferresektion ein anscheinend von Resten der Zahnleiste ausgehendes, die Krone des 3. retinierten Molaren kappenartig umhüllendes Carcinom von epidermoidalem psammösen Charakter entfernt, das durch seine submuköse Entwicklung zu einer starken lokalen Auftreibung geführt hatte. Kein Recidiv nach $2^1/_2$ Jahren. Von besonderem Interesse ist das Vorkommen ähnlicher Psammombildungen in den Hypophysengangtumoren. Der oben angegebene Befund selbst dürfte im Kieferbereich zu den größten Seltenheiten gehören.

Es sei mir gestattet, Herrn Professor Dr. *Versé* für die freundliche Überlassung des Themas, für seine Hilfeleistung bei Anfertigung der Arbeit, sowie für die Übernahme des Referates herzlichst zu danken.

Mein besonderer Dank gebührt Herrn Prof. Dr. *Klapp* für die gütige Überlassung der Krankengeschichte und der Röntgenbilder und Herrn Privatdozent Dr. *Arndt* für seine literarische Hilfe.

Literaturverzeichnis.

Angerer, Beiträge zur Kenntnis der Adamantinome. Dtsch. Z. Chir. **205** (1927). — *Aschoff*, Pathologische Anatomie. 1921 — Verkalkung. Erg. Path. **8**, 1 (1902). — *Bakay*, Über die Entstehung der zentralen Epithelialgeschwülste des Unterkiefers. Berl. klin. Wschr. **1909**. — *Blümm*, Über ein Adamantinom des Oberkiefers. Diss. Würzburg 1901. — *Borst*, Lehre von den Geschwülsten. Wiesbaden 1902. — *v. Ebner*, Histologie der Zähne mit Einschluß der Histogenese. Scheffs Handb. d. Zahnheilk. **1** (1922). — *Ernst*, Über Psammome. Beitr. path. Anat. **11**. — *Fischer, G.*, Bau und Entwicklung der Mundhöhle. 1909. — *Hammer*, 12 Tumoren des Oberkiefers und angrenzender Gegenden. Virchows Arch. **142** (1895). — *Häupl*, Beitrag zur Pathologie der Adamantinome. Z. Stomat. **23** (1925). — *Hesse*, Beitrag zur Kenntnis der Adamantinome. Dtsch. Mschr. Zahnheilk. **1913**. — *Kaufmann*, Lehrbuch der speziellen pathologischen Anatomie. 1931. — *Krompecher*, Zur Histogenese der Adamantinome und sonstiger Kiefergeschwülste. Beitr. path. Anat. **64** (1918). — *Kuru*, Über das Adamantinom. Zbl. Path. **1911**. — *Öhrlein*, Entwicklungsgeschichte und Histogenese. Fortschr. Zahnheilk. **1** (1925). — *Orban*, Entwicklungsgeschichte und Histogenese. Fortschr. Zahnheilk. **3** (1927). — *Perthes*, Über odontogene Kiefertumoren. Münch. med. Wschr. **1905** — Verletzungen und Krankheiten der Kiefer. 1907. — *Plank*, Zur Pathogenese und pathologischen Anatomie der Kiefercarcinome. Diss. Erlangen 1929. — *Römer*, Pathologie der Zähne. In Henke-Lubarsch, Handbuch der spez. Path. **4**. Berlin 1927. — *Schaffer*, Lehrbuch der Histologie und Histogenese. 1922. — *Schürmann-Pflüger-Norrenbrock*, Die Histogenese ekto-mesodermaler Mischgeschwülste der Mundhöhle. Leipzig 1931. — *Sicher*, Histologie. Fortschr. Zahnheilk. **2** (1926). — *Siegmund*, Adamantinome. Fortschr. Zahnheilk. **5** (1929). — *Siegmund-Weber*, Pathologische Histologie der Mundhöhle. Leipzig 1926. — *Volkmann*, Über endotheliale Geschwülste, zugleich ein Beitrag zu den Speicheldrüsen- und Gaumentumoren. Dtsch. Z. Chir. **41**. — *Wetzel*, Lehrbuch der Anatomie für Zahnärzte.

Lebenslauf.

Am 29. Oktober 1906 wurde ich als Sohn des Kaufmanns *Otto Heinz* und seiner Ehefrau *Johanna*, geb. *Freund*, in Niederscheld (Dillkreis) geboren. Von Ostern 1913 bis Ostern 1917 besuchte ich die Volksschule in Niederscheld, anschließend das humanistische Gymnasium zu Dillenburg, das ich Ostern 1926 mit dem Zeugnis der Reife verließ.

Nach viermonatiger Beschäftigung im Baugewerbe studierte ich im W.-S. 1926/27 in Gießen Medizin. Im S.-S. 1927 begann ich in Marburg-L. das Studium der Zahnheilkunde, das ich im Januar 1931 ohne weiteren Universitätswechsel durch die Approbation beendete.

Meine akademischen Lehrer waren:

In Gießen: Prof Dr. Henneberg und Prof. Dr. König.

In Marburg-L.: Privatdozent Dr. Arndt, Prof. Dr. v. Auwers, Prof. Dr. Boeminghaus, Dr. Brammer, Prof. Dr. Burckhardt, Prof. Dr. Dittler, Privatdozent Dr. Eimer, Privatdozent Dr. Fliege, Prof. Dr. Göppert, Prof. Dr. Grüneisen, Prof. Dr. Gürber, Prof. Dr. Jacobshagen, Prof. Dr. Jaeck, Prof. Dr. Loebell, Prof. Dr. Nauck, Privatdozent Dr. Pfannenstiel, Prof. Dr. Ruete, Prof. Dr. Schmitt, Prof. Dr. Seidel, Prof. Dr. Strecker, Prof. Dr. Versé.